Aus der Universitätsklinik für Ohren-, Nasen- und Kehlkopfkrankheiten in Erlangen. (Direktor: Professor Dr. Fritz Specht)

Die Bedeutung von Hirnerscheinungen für die Diagnose der otogenen Sinusthrombose.

Inaugural-Dissertation

zur Erlangung der Doktorwürde
der Hohen Medizinischen Fakultät
der Friedrich-Alexanders-Universität
Erlangen

vorgelegt von

Theodor Fervers
aus Kempen/Niederrhein.

Tag der mündlichen Prüfung: 9. 8. 1937.

1937
Buchdruckerei Karl Döres, Erlangen, Jägerstraße 3.

38/76

Referent: Priv.-Doz. Dr. Richter.

Dekan: Prof. Dr. Greving.

R. UNIV.
BIBLIOTHEEK
LEIDEN

Einleitung und Schrifttum.

Ueber Hirnerscheinungen bei otogener Sinusthrombose finden sich in der Fachliteratur bereits eine Anzahl von Mitteilungen. Diese sind, soweit sie vor 1933 bekannt gegeben wurden, in dem eingehenden Bericht von G. Bodechtel und H. Richter „Ueber Scheitellappensymptome bei otogener Thrombophlebitis der Gegenseite" zusammengestellt worden.

Die von den dort angeführten Autoren einschließlich der beiden genannten Verfasser dieser Arbeit gegebenen Erklärungen für die Entstehung der beobachteten, verschiedenartigen Hirnerscheinungen bei otogener Sinusthrombose möchte ich hier nochmals zusammenfassen.

Als z. T. durch den Sektionsbefund bewiesene Ursachen solcher Hirnerscheinungen werden angegeben:

1. die retrograde Thrombose,
2. Stauung,
3. Toxinwirkung,
4. Kreislaufstörungen (Ischämie, Arteriosklerose),
5. Anomalien am venösen Gefäßsystem der anderen Seite bei Verlegung des Blutabflusses der kranken Seite,
6. entzündliche Vorgänge (meningitische und encephalitische Prozesse) und
7. eine Kombination verschiedener Ursachen, nämlich
   a) der fortschreitenden Thrombose,
   b) eines Gefäßshoks mit vorübergehenden Ernährungsstörungen der betreffenden Hirngebiete und
   c) dadurch bedingter stärkerer Empfänglichkeit der geschädigten Gebiete für die toxischen Einflüsse der sich gleichzeitig abspielenden Meningitis (Bodechtel u. Richter).

Die erwähnte Arbeit von Bodechtel u. Richter [1]) ist dadurch besonders interessant, daß es den Autoren erstmals gelungen ist, durch genaueste histologische Untersuchungen von Felsenbein und

1) G. Bodechtel u. H. Richter: „Ueber Scheitellappensymptome bei otogener Thrombophlebitis der Gegenseite."

Gehirn das Auftreten der klinischen Hirnerscheinungen ihres Kranken durch Veränderungen innerhalb der oberen 3 Zellschichten der sogenannten Körperfühlsphäre klären zu können. Sie stellten neben einer diffusen eitrigen Meningitis, die für die Erscheinungen nicht allein verantwortlich gemacht werden konnte, einen allgemeinen Zellzerfall innerhalb der oberen 3 Schichten der erwähnten Großhirnrindengegend mit starker Proliferation der Gliazellen fest. Die beigefügten Bilder zeigen deutlich die proliferierten Astrozyten und die charakteristischen Hortegazellen.

In diesem Fall traten bei einer otogenen Thrombophlebitis des linken Sinus sigmoideus die neurologischen Erscheinungen ebenfalls auf der linken Körperseite auf, mußten also der der kranken Ohrseite entgegengesetzten Hirnseite entsprechen.

An neueren klinischen Beiträgen fand ich im Schrifttum noch folgende:

J. Tetu und A. Stefani beschrieben einen Fall von linksseitiger eitriger Mastoiditis, bei dem 8 Tage nach der Operation Aphasie und eine Lähmung auf der ohrgesunden rechten Seite auftraten. Die Erscheinungen werden durch eine otogene Meningo-Encephalitis erklärt, was ohne weiteres einleuchtet.

E. Urbantschitsch teilt einen Fall von schweren zerebralen Erscheinungen bei peracut verlaufender eitriger Otitis mit perisinuösem Abszeß und Sinusphlebitis mit. Im Verlauf einer neuerlichen Otitis media kam es sehr schnell neben allgemeinen cerebralen Erscheinungen, wie Uebelkeit, Erbrechen und Bewußtlosigkeit, zu Krämpfen hauptsächlich des linken Armes bei rechtsseitiger Ohrerkrankung. Hier hatte vermutlich eine durch den perisinuösen Abszeß und die Phlebitis bedingte Rindenreizung oder gar ein raumbeengender Prozeß die Großhirnerscheinungen ausgelöst.

G. Bregulla macht unter Bekanntgabe einer eigenen Beobachtung auf die Möglichkeit aufmerksam, daß eine umschriebene Meningoencephalitis klinische Erscheinungen von Hirnherdsymptomen aufweisen können, wie sie z. B. bei Hirnabszessen oder Hirntumoren bekannt sind, wodurch Fehldiagnosen und Fehlanzeigen möglich werden. Das schnelle Verschwinden der Erscheinungen nach der entlastenden Operation kann die Sachlage klären.

F. Gugumus teilt einen Fall aus der Erlanger Klinik mit, bei dem es im Verlauf einer acuten Mittelohrentzündung zu einer otogenen Sinusthrombose und Meningitis kam. Außerdem wurden dabei noch eine Reihe von örtlich bedingten Hirnerscheinungen, die die gegenseitigen Gliedmaßen betrafen, beobachtet. Die Erscheinungen werden als Folge einer Stauung gedeutet.

Bodechtel und Richter schließen ihre erwähnte Arbeit mit dem Satz: „Hätte es sich um eine Störung in der linken Hemi-

sphäre bei einem Rechtshänder gehandelt, so wäre es bei dieser Ausdehnung sicher zu einer aprakt. Störung, zu Agraphie und aphasischen Symptomen gekommen."

Diese Aeußerung leitet zu der von mir selbst zu beschreibenden Beobachtung der Klinik Erlangen über.

Eigene Beobachtung.

Die Ueberlegungen, die meine Veröffentlichungen veranlaßten, waren folgende. Es handelte sich um eine otogene Sinusthrombose ohne charakteristische Merkmale der Thrombose, also besonders ohne Fieber und ohne Schüttelfrost. Es bestanden lediglich aphasische und einige andere Hirnerscheinungen, die weiter unten in der Krankengeschichte besprochen werden sollen. Die an dem früheren von Bodechtel und Richter beschriebenen, ähnlich gelagerten Fall der Erlanger Klinik gesammelten Erfahrungen gaben zu der Annahme Veranlassung, daß eine Sinusthrombose vorliegen könne. Diese Annahme wurde durch die nachfolgende Operation bestätigt. Die histologische Forschung hat hier somit eine sehr wichtige praktische Folgerung gezeitigt.

Bei Hirnerscheinungen unklarer Genese im Laufe einer acuten Mittelohrentzündung muß stets an die Möglichkeit einer Sinusthrombose auch dann gedacht werden, wenn die charakteristischen Symptome der otogenen Thrombose, d. h. Fieber und Schüttelfrost, fehlen.

Auszug aus der Krankengeschichte (unter Beschränkung auf die wichtigen Einzelheiten).

G. Kr., 52 Jahre alt, Landwirt. Aufnahme in die Klinik am 18. 3. 1937.

Vorgeschichte:

Etwa 14 Tage vor der Aufnahme an Grippe und Ohrenschmerzen rechts erkrankt; bald danach eitriger, zuerst dick-, dann dünnflüssiger Ausfluß aus dem rechten Ohr, ohne Temp.-Steigerung. Nackenschmerzen, die den Arzt — trotz Fehlen von Fieber — zur Diagnose einer Meningitis veranlaßten! Deshalb in die Klinik eingewiesen.

Aufnahmebefund:

Keine Nackensteifigkeit, Kopf frei beweglich, kein Kernig, kein Brechreiz oder Erbrechen. Nackenmuskulatur etwas druckempfind-

lich (? Rheumatismus, vielleicht auch geringe altersbedingte Arthritis deformans der Halswirbelsäule). Kein Fieber.

R. Ohr: Im Gehörgang reichlich eitriges, geruchloses Sekret. Nach Spülung Trommelfell diffus gerötet, vorgewölbt, Valsalva deutlich positiv, man sieht Eiter in der Gegend des Umbo nachdringen.

L. Ohr: Trommelfell reizlos, Hammerteile sichtbar, o. B.

Nase und Mundhöhle: Kein besonderer path. Befund.

Funktionsprüfung ergibt Gehör für Flüstersprache rechts 5 cm, links über 6 m.

Röntgenbild nach Sonnenkalb: Links etwas unregelmäßige, hauptsächlich großzellige Pneumatisation mit gutem Luftgehalt der Zellen; rechts Pneumatisation vielleicht im ganzen etwas schlechter mit diffuser Verschleierung und stellenweise sehr schlecht erkennbaren Zellwänden.

Diagnose: Otitis media acuta rechts.

Therapie: Bettruhe, Eisbeutel.

Verlauf: 25. 3.: Bisher guter Verlauf. R. Warzenfortsatzspitze noch druckschmerzhaft, reichliche Eiterung aus dem Gehörgang. Trommelfell rot, hinten unten eine kleine Perforation mit starker Pulsation. Fieberfrei, dauerndes Klopfen im r. Ohr.

Wiederholung der Röntgenaufnahme zeigt fast den gleichen Befund wie bei der ersten Aufnahme.

26. 3.: Gutes Allgemeinbefinden, jedoch dauerndes Klopfen im r. Ohr.

Gegen Abend plötzliche Temperatursteigerung auf 38,5, ohne Frost. (S. Fieberkurve.) Deshalb sofortige Operation: Mastoidectomie (Richter) in Lokalanästhesie. Knochenfläche nicht verändert. Cortikalis dick, spröde. Darunter ausgedehntes Zellsystem. In allen Zellen dicke Schleimhaut, auch im Antrum. In der Gegend des Bulbus der V. jugul. Empyem mit geruchlosem Eiter, der sich unter Druck entleert. Der untere Abschnitt des Sinus liegt in kleiner Ausdehnung frei (perisinuöses Empyem). Bei Reinigung der Höhle plötzlich ziemlich starke Blutung, aus dem Sinus oder Emissar. Der Sinus wird oberhalb dieser Stelle in 2 cm Länge freigelegt, hier ist sein Aussehen normal. Dura nicht freigelegt. Klammernaht.

Bakt. Untersuchung des Ohreiters (Bakt. Institut Erlangen): Pneumoc. Typ. III (Mucosus).

Weiterer Verlauf: 31. 3.: 1. Verbandwechsel; keine Nachblutung. Pat. ist beschwerdefrei, Operationsnarbe reizlos, Trommelfell blaßt ab. Kein Fieber.

Bis 21. 4. keine weitere Störung des Verlaufes, abgesehen von einem kurzen Fieberanstieg auf 39° ohne Frost. Das Trommelfell

ist reizlos, ebenso die Wundnaht; geringe Wundabsonderung aus dem offenen unteren Wundende.

Augenhintergrund o. B. (Augenklinik).

22. 4.: Temp. morg. 37,3 (s. Fieberkurve).

Fieberkurve des G. Kr., 52 Jahre alt, Landwirt

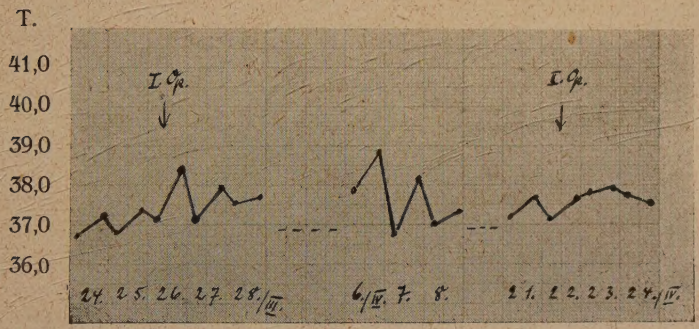

----- = Zeit, in der Normaltemperatur gemessen.

Pat. ist zeitweise leicht verwirrt, ohne genaue örtliche Orientierung, seine Sprache ist eigentümlich klebrig, verwaschen, das Wortverständnis fehlt. Typische sensorische Aphasie. Schwäche des rechten Armes. In Erinnerung an die frühere Beobachtung wird die Diagnose Sinusthrombose gestellt und Nachoperation (Richter) in Lokalanästhesie ausgeführt: Ausgedehnte Freilegung des Sinus. Er sieht äußerlich unverändert aus, fühlt sich weich an, pulsiert anscheinend (Gehirnpulsation!). Bei mehrfacher Punktion erweist sich der Sinus als blutleer. Deshalb weitere Freilegung und Incision des Sinus. Entleerung eines großen roten Thrombus. Teilweise Fortnahme der äußeren Sinuswand dabei starke Blutung aus dem Sinus transversus, geringere aus dem Bulbus; nirgends Eiter. Jugularis nicht unterbunden.

Der weitere Verlauf ist völlig fieber- und störungsfrei, die anfänglichen subf. Temperaturen fallen bald zur Norm ab. Die zerebralen Erscheinungen verschwinden bald vollständig.

30. 4.: Neurologische Untersuchung: Psychisch werden noch gewisse Züge eines depressiv-paranoiden Mischbildes mit verein-

zelten amentiellen Zügen festgestellt (Dr. Scheiffahrt — Med. Klinik). Außerdem bestehen noch Symptome, die auf eine Schädigung des linken Parietalhirns deuten; neben Gangstörung mit Fallneigung nach rechts eine Ataxie der rechten Seite, hauptsächlich rechtsseitige Hypästhesie, leichte stereognostische Störungen und eine gewisse Akalkülie.

21. 5.: Die neurologische Nachuntersuchung (Med. Klinik) ergibt eine wesentliche Besserung der früheren Befunde; die psychischen Symptome sind fast verschwunden, die Gangstörung, ebenso die Hypästhesie rechts nicht mehr vorhanden.

26. 5.: Pat. wird fieber- und beschwerdefrei zur ambulanten Behandlung entlassen.

R. Trommelfell o. B., offenes unteres Wundende stark verkleinert, Antrum geschlossen, Flüstersprache rechts 5—6 m.

3. 6.: Pat. stellt sich zur Nachuntersuchung vor. Er ist völlig beschwerdefrei. Trommelfell reizlos, Ohrwunde bis auf Bohnengröße verkleinert.

Rückblick:

Bei einem 52jährigen Manne bestand im Anschluß an Grippe eine acute eitrige Mittelohrentzündung rechts. Wegen Zeichen einer Knocheneinschmelzung (Empyem) erfolgte am 26. 3. 1937 die Mastoidectomie. Das Empyem befand sich in der Gegend des Bulbus der V. jugul., also sublabyrinthär. Eine Thrombose des Sinus wurde nicht festgestellt, hat auch offenbar damals nicht bestanden, da bei Reinigung der Empyemhöhle plötzlich eine starke Blutung erfolgte, die wahrscheinlich aus dem Sinus stammte.

Die bakt. Untersuchung zeigte, daß es sich um eine Mucosus-Otitis handelte.

Der postoperative Verlauf war zunächst ohne jede Besonderheit, die Heilung macht befriedigende Fortschritte. Die Temp. zeigt normale Werte und ließ keinerlei Komplikationen vermuten.

Da zeigten sich unerwartet am Morgen des 22. 4., also fast 1 Monat nach der ersten Operation, die beschriebenen eigentümlichen Hirnerscheinungen. Sie waren auf die linke Hemisphäre, also auf die der kranken Ohrseite gegenüberliegende Seite zu beziehen.

Wie waren sie zu erklären? Sie konnten der Ausdruck einer Arteriosklerose sein, die in dem in Frage kommenden Bezirk besonders ausgeprägt wäre; die Erkrankung und Operation mit ihrer psychischen Belastung könnten als auslösende Faktoren mitgewirkt haben. Näher lag es, die zerebralen Erscheinungen in unmittelbare Beziehung zu der vorliegenden Erkrankung zu bringen. Dann waren

sie wahrscheinlich der Ausdruck einer Stauung, die bedingt war durch eine sich ohne Fieber entwickelnde Sinusthrombose. Die Bildung einer Sinusthrombose ohne Fieber und Schüttelfrost ist durchaus nicht unbekannt und in einer größeren Reihe von Fällen beschrieben worden.

Gerade aus der Erlanger Klinik ist von W. v. Behm eine Dissertation mit dem Thema: „Ueber otogene Sinusthrombose ohne Fieber" veröffentlicht worden, die neben 2 eigenen Beobachtungen eine ausführliche Besprechung der zugehörigen Literatur umfaßt. U. a. Ursachen, die einen solchen reaktionsschwachen Verlauf der Sinusthrombose bedingen, gibt v. Behm auch die Art der Erreger an und sagt, daß gerade die Mucosusinfektion dazu neigt.

Warum die Thrombose zur Stauung der Gegenseite führte, die normalerweise bei Sinusthrombose nicht aufzutreten pflegt, kann verschieden erklärt werden.

Es kann hieran eine Arteriosklerose die Schuld tragen, die eine genügende Entwicklung des kollateralen Abflusses auf der gesunden Seite verhinderte. Möglich wäre auch eine Anomalie der Abflußwege der gesunden Seite oder eine Embolie mit Infarkt, der zu Druckerscheinungen in den betreffenden Hirngebieten führte. Auch an eine toxische Wirkung kann gedacht werden.

Ich glaube, daß auch bei dieser neuen Beobachtung ein Zusammenwirken verschiedener Ursachen zu dem eigentümlichen Bild geführt hat: Die Sinusthrombose beeinflußte die Gefäße der Gegenseite und führte dort zu einer Stauung, die vielleicht in Verbindung mit einer leichten Meningo-Enzephalitis, die meist vorhanden ist, zu einer Zellschädigung der in Frage kommenden Gebiete führte.

Die ausgeführte Nachoperation bestätigte das Vorhandensein eines Thrombus im Sinus sigmoideus. Scheinbar war es eine nicht nennenswert infizierte Thrombose. (Bakt. Untersuchung ist leider nicht erfolgt.) Vielleicht war ihre Entstehung postoperativ bedingt; dann wäre ihr blander Verlauf leichter erklärbar.

Da die Hirnerscheinungen sehr bald nach der 2. Operation verschwanden, hat es sich offenbar hauptsächlich nur um eine leichte, rückbildbare Schädigung der Nervenzellen gehandelt, etwa in Form der trüben Schwellung.

Auch kann man auf Grund des Verlaufes nach der 2. Operation nachträglich verschiedene oben als möglich besprochene Aetiologien für die Entstehung der Stauung fallen lassen: so die der Arteriosklerose und der Anomalie der Abflußwege der gesunden Seite, da sonst die schnelle, postoperative Rückbildung der Hirnerscheinungen nicht denkbar wäre. Es wird jedoch zweifellos die schnelle Rückbildung auch durch die mit einer Sinusoperation immer vor-

handene stärkere Blutung, also durch reine mechanische Entlastung günstig beeinflußt worden sein.

Zusammenfassung.

Bei einer Sinusthrombose ohne Fieber und Schüttelfrost im Anschluß an eine Aufmeißelung wegen Empyems des rechten Schläfenbeines waren Hirnerscheinungen entstanden, die auf das gegenüberliegende linke Parietalhirn, das Gebiet der sogenannten Körperfühlsphäre, zu beziehen waren. Da der Patient Rechtshänder war, zeigten vor allem aphasische Störungen dem Arzte die Entwicklung der Sinusthrombose der rechten Seite an. Der Kranke wurde operativ geheilt. Die Hirnerscheinungen verschwanden. Aus ihrem Auftreten kann der ärztliche Untersucher daher nach Ausschluß anderweitiger zerebraler Erkrankungen im Verlauf einer acuten Mittelohrentzündung auf das Vorhandensein einer im übrigen symptomlos verlaufenden Sinusthrombose der Gegenseite schließen.

Herrn Dozent Oberarzt Dr. Richter für die freundliche Ueberlassung des Themas sowie für die wertvollen Anregungen und Ratschläge herzlich zu danken, ist mir eine angenehme Pflicht.

Schrifttum:

v. Behm, W.: Dissertation Erlangen (1935).
Bodechtel, G. u. Richter: Zeitschr. f. Hals-, Nasen- u. Ohren-Heilk. 32, 505-516 (1933).
Bregulla, G.: Zeitschr. f. Laryng. 26, 181-186 (1935).
Gugumus, Fr.: Dissertation Erlangen (1936).
Tetu, J. u. Stefani, A.: Zentr.-Bl. f. Hals, Nasen, u. Ohren 20, 50 (1933).
Urbantschitsch, E.: Mon.-Schr. f. Ohr.-Heilk. 68, 868 (1934).

Lebenslauf.

Ich, Theodor Adolf Fervers, wurde als Sohn des Großkaufmanns Karl Fervers und seiner Ehefrau Magd., geb. Sandkaulen, am 22. 7. 1897 zu Kempen-Niederrhein geboren. Dort besuchte ich die Volksschule und das humanistische Gymnasium. Im August 1914 trat ich als Kriegsfreiwilliger in den Heeresdienst ein. Am 18. 9. 1918 bestand ich am Gymnasium zu Kempen die Reifeprüfung. Im Winter-Semester 1918/19 studierte ich an der Universität in Würzburg Medizin und die zwei nachfolgenden Semester in Bonn Naturwissenschaft. Meine damals durch Krieg und schwere Erkrankung sehr geschwächte Gesundheit zwangen mich zu einer längeren Unterbrechung des Studiums. Inzwischen starb mein Vater. Durch dieses Ereignis wurden meine Pläne für das weitere Studium umgestoßen. Ich mußte in den damaligen schwierigen Zeiten als ältester Sohn meiner Mutter in der Leitung des väterlichen Geschäftes helfen. Zur weiteren Ausbildung in meiner kaufmännischen Tätigkeit studierte ich 1924/25 noch einige Semester in Bonn Rechtswissenschaft.

Im Jahre 1926 erwarb ich in München einen Fabrikbetrieb; 1927 heiratete ich meine jetzige Frau, geborene Maria Lamp. 1928 und 29 vergrößerte sich unsere Familie um 2 gesunde Kinder.

Im Jahre 1931 verlor ich durch einen Wechselbetrüger Vermögen und Existenz und begann 1933 mit dem Sommer-Semester den Aufbau einer neuen Existenz durch das Studium der Medizin an der Universität in München. Am 19. 11. 1934 legte ich in München die medizinische Vorprüfung ab, am 30. 6. 1937 bestand ich an der Erlanger Universität das medizinische Staatsexamen.